

TRAUMA TORÁCICO

Anil Hormis* and Joanne Stone**

*SpR Anaesthetics, ** Senior House Officer Anaesthetic Dept Sheffield Teaching Hospitals NHS Trust UK

*Correspondencia: aphormis@doctors.org.uk

(Traducido y adaptado Dra. Miriam Silvero)

Escenario A

Un viajero en un vehículo, sentado al frente sin cinturón de seguridad sufre un accidente de tránsito y es llevado al Departamento de Urgencias. A su arribo se encuentra en paro cardíaco PEA (Actividad eléctrica sin pulso).

- **¿Cuáles son las causas importantes de un paro cardíaco en trauma?**
- **¿Cuál es el tratamiento inmediato si se sospecha un neumotórax a tensión o un taponamiento cardíaco?**

Escenario B

Un joven se presenta al servicio de urgencias con heridas de arma blanca del lado izquierdo en cara y tórax. Las observaciones iniciales son: frecuencia respiratoria de 40 por minuto, saturación del 88% con 15L.min⁻¹ de oxígeno, frecuencia cardíaca de 110 latidos por minuto y presión arterial de 102/60mmHg.

- **¿Cuál es su primer planteamiento frente a este paciente?**
- **¿Qué diagnósticos importantes necesita considerar?**

Durante la primera evaluación se encuentra que el joven mantiene con eficacia su propia vía aérea, pero la auscultación del lado derecho de su tórax es negativa y presenta matidez a la percusión.

No se presenta reducción del movimiento de la pared torácica en el lado afectado. La tráquea se sitúa central y usted cree auscultar ruidos cardíacos normales. Evidentemente está desarrollando distrés respiratorio.

- **¿Está usted listo para avanzar en el resto de la evaluación primaria?**
- **¿Cuál es el diagnóstico más probable?**
- **¿Cuál es su manejo?**

Usted decide sedarlo, intubarlo y ventilarlo.

Su radiografía de tórax (abajo) muestra un hemotórax derecho (Figura 1).

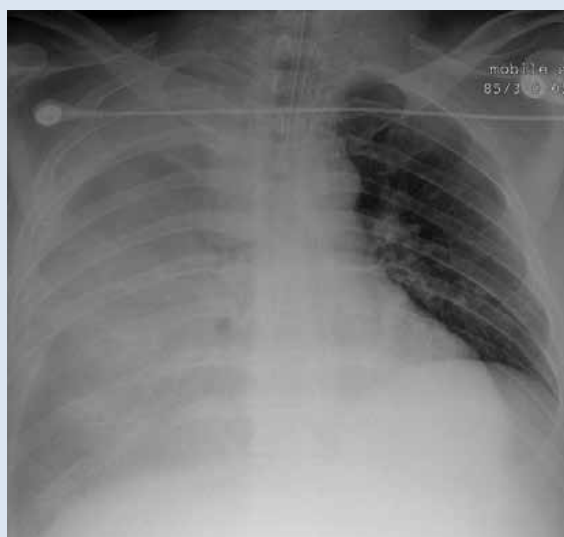


Figura 1. Hemotórax derecho.

- **¿Cuáles pacientes con hemotórax derecho es probable que requieran una toracotomía?**

Las respuestas se encuentran en el artículo.

INCIDENCIA

El trauma torácico es responsable del 25% de todas las muertes por trauma en el Reino Unido. Muchas de las muertes se producen de inmediato, pero un grupo significativo se puede salvar. Entre el 85-90% de los pacientes con trauma torácico pueden ser tratados de forma conservadora. La cirugía es necesaria en el 10-15% de los casos.

LESIONES EN EL TÓRAX - ORIENTACIÓN GENERAL

Se debe seguir el Protocolo ATLS completo con el enfoque ABCDE, con la "C" para evaluación primaria y secundaria (consultar artículo "Management of major trauma"– está traducido al español en esta misma sección: "Manejo de trauma mayor"-). Durante la fase "B" deben ser identificadas lesiones torácicas que amenazan la vida y ser tratadas antes de continuar con la evaluación. Las lesiones torácicas mortales son:

- Neumotórax hipertensivo
- Neumotórax abierto
- Hemotórax abierto
- Tórax inestable
- Taponamiento cardiaco

Otras injurias que deben ser identificadas durante una segunda evaluación son:

Lesión aórtica

Contusión pulmonar

Contusión miocárdica

Ruptura diafragmática

Lesión traqueobronquial

Lesión esofágica

Este artículo se va a enfocar en el diagnóstico y tratamiento de las lesiones con riesgo de vida, que deberían ser identificadas en la primera evaluación.

NEUMOTÓRAX HIPERTENSIVO (Figura 2)

El neumotórax hipertensivo acontece cuando entra aire al espacio pleural. Hay un efecto de tipo válvula de la pleura rota y el aire es forzado hacia adentro durante la inspiración y la tos, pero no puede escapar durante la espiración. El aire acumulado se presuriza, se colapsa el pulmón afectado y a continuación comienza a empujar el mediastino desde la parte afectada. Como resultado, las estructuras mediastínicas se comprimen y los vasos principales se luxan disminuyendo el retorno venoso y por lo tanto el gasto cardíaco.

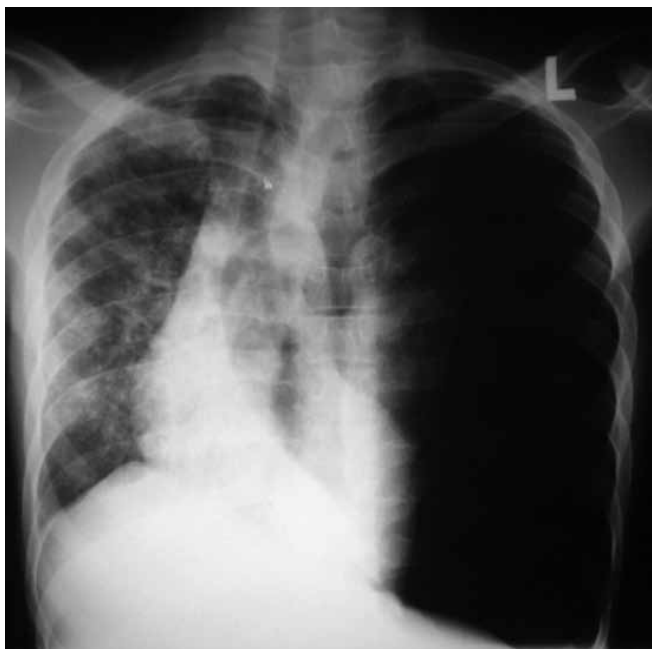

Figura 2. Radiografía de tórax mostrando neumotórax a tensión izquierdo con desplazamiento del mediastino hacia el lado derecho. Generalmente esta patología se debe reconocer clínicamente y el tratamiento no debe demorarse por evaluación imagenológica.

Causas traumáticas de neumotórax

- Trauma penetrante en tórax como por ejemplo una puñalada
- Trauma torácico cerrado con o sin fracturas costales
- Ventilación con presión positiva en un paciente con un neumotórax simple preexistente (es decir que previamente no era hipertensivo)
- Después de insertar un catéter para vía central en vena subclavia o yugular

Características Clínicas

- Distrés respiratorio
- Taquicardia e hipotensión
- Reducción o ausencia unilateral de entrada de aire
- Hiper-resonancia a la percusión en el lado afectado.
- Compliance pulmonar decreciente
- Desviación traqueal hacia el lado no afectado
- Distensión de las venas del cuello.

Los dos últimos signos pueden ser difíciles de identificar.

Tratamiento

Una vez que se ha hecho el diagnóstico clínico, el tratamiento no se debe demorar por la espera de una radiografía de tórax. Colocar una máscara facial de alto flujo de oxígeno. Está indicada la toracocentesis con aguja y luego se debería colocar un catéter intercostal, rápidamente, como tratamiento definitivo.

La toracocentesis con aguja es un procedimiento que se asocia a complicaciones, se han reportado casos de hemorragia.

Toracocentesis con Aguja

1. Indicado cuando el neumotórax a tensión se diagnosticó clínicamente (no espere una radiografía de tórax).
2. Limpie la piel.
3. Utilice por lo menos una cánula 16G (para proporcionar la longitud adecuada). Retire la tapa Luer y la cámara de 'flash-back' en el que se asienta la tapa.
4. Avance la cánula perpendicular a la piel en el segundo espacio intercostal, línea media claviclar en el lado afectado.
5. Si el neumotórax es a presión ("tensión"), puede ser escuchado un silbido de escape de aire en la entrada de la cavidad pleural, deje que este aire se escape. Retire la aguja, dejando la cánula en su lugar.
6. Deje la cánula abierta al aire. Evite enroscar la cánula y no retire la cánula hasta que se haya insertado un catéter intercostal.
7. Haya estado o no presente un neumotórax, ahora está obligado a insertar un catéter intercostal para tratar formalmente el neumotórax. La cánula se puede remover de manera segura después de esto.

NEUMOTÓRAX ABIERTO

Un neumotórax abierto se produce cuando se asocia una herida en la pared torácica. Si el defecto es más de 0,75 veces el diámetro de la tráquea, durante la inspiración el aire es impulsado directamente en la cavidad torácica a través de la herida. Esto ocurre debido a que el agujero en la pared proporciona menos resistencia al flujo.

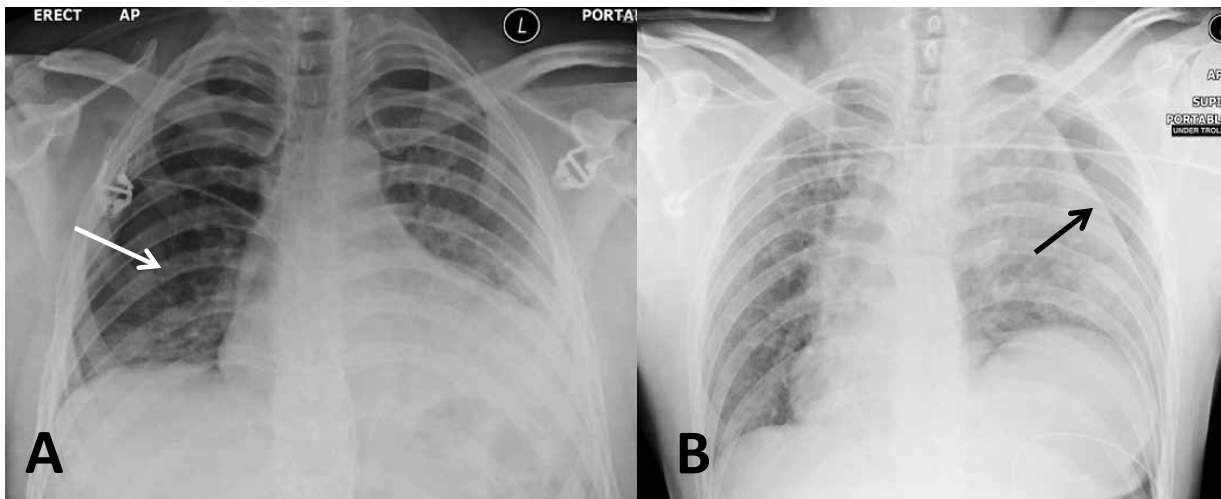


Figura 3. A - Radiografía de tórax: un neumotórax simple derecho (borde pulmonar señalado con flecha);
Figura 3. B - Neumotórax izquierdo (flecha) con probable rotura diafragmática izquierda, el mediastino se desplaza hacia la derecha y puede ser un elemento de tensión. También hay contusión del pulmón izquierdo.

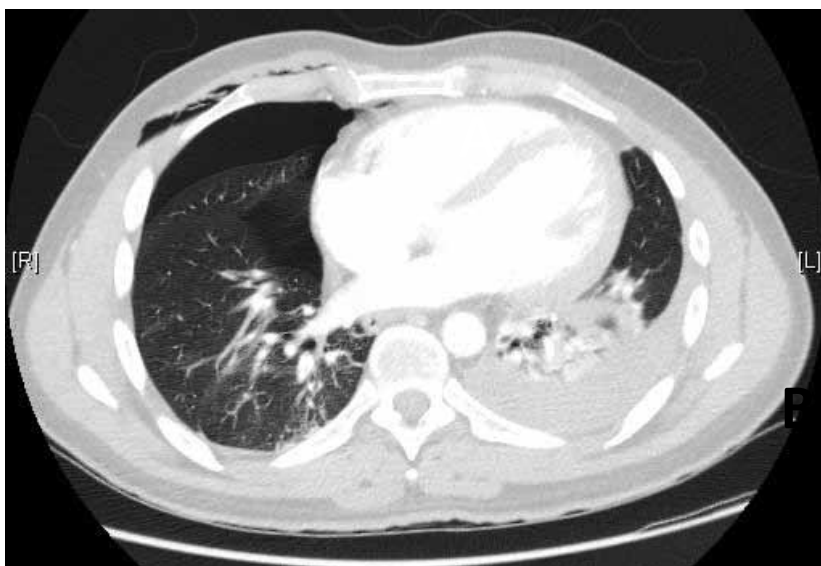

Figura 4. Tomografía computarizada de tórax que muestra un neumotórax derecho (A) y un hemotórax izquierdo (B).

Características Clínicas

Las características son las de un neumotórax simple (reducción de la entrada de aire, nota percusión resonante y expansión disminuida), pero, además, es posible que escuche una "succión en la herida", que es el aire entrando a la cavidad torácica durante la inspiración.

Tratamiento

1. 100% de oxígeno a través de una máscara facial.
2. La intubación y la ventilación con presión positiva está indicada cuando la oxigenación o la ventilación es inadecuada.
3. Inserción de un catéter intercostal.
4. Muchos pacientes requerirán toracotomía.
5. Si el cierre definitivo se retrasa, un apósito se puede aplicar a la herida y se pega en 3 lados, dejando el cuarto lado libre. También se puede utilizar un sello Asherman. Ambos actúan como válvula permitiendo que el aire se escape desde el neumotórax en la espiración, pero no entre durante la inspiración.

HEMOTÓRAX MASIVO (Figura 5)

Se define como la pérdida de sangre mayor de 1500 ml en un hemitórax. Puede estar asociado con lesiones torácicas penetrantes o no. Los signos de shock hipovolémico están a menudo presentes. El manejo del hemotórax y la pérdida de sangre deben realizarse simultáneamente.

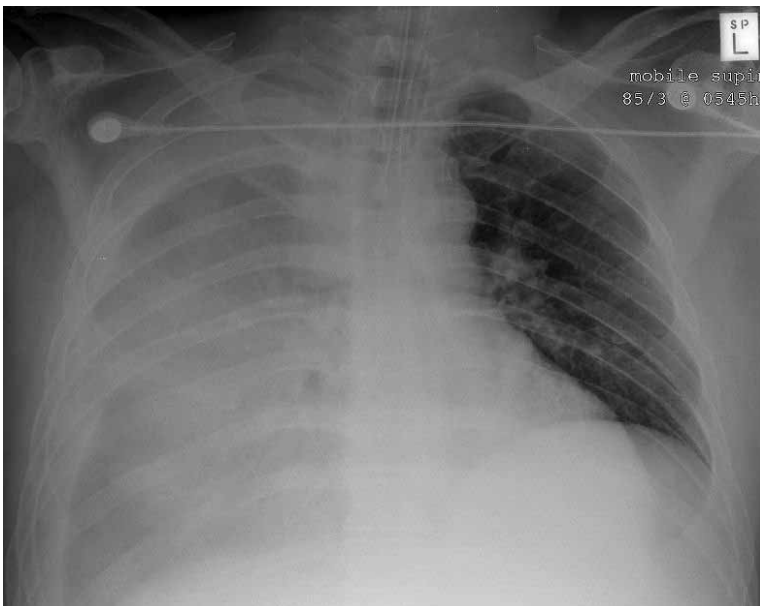


Figura 5. Hemotórax derecho.

Causas

- Fracturas de costillas
- Lesiones de los vasos intercostales
- Lesiones venosas del parénquima pulmonar
- Lesión arterial. Es menos frecuente.

Características Clínicas

- Evidencia de lesión cerrada o penetrante de la pared torácica
- Reducción del movimiento de la pared torácica
- Ruidos respiratorios disminuidos o ausentes
- Matidez a la percusión
- Desviación traqueal - raramente.

Tratamiento

1. Alto flujo de oxígeno.
2. Inserción de un drenaje torácico (en posición anterior si es que hay asociado un neumotórax).
3. Buen acceso endovenoso para permitir la reposición simultánea de volumen
4. Está indicada la toracotomía en algunos pacientes con un hemotórax masivo

Las indicaciones incluyen:

- Drenaje inmediato de > 1500 ml de sangre de un hemitórax o sangrado continuo de $> 250\text{ml}\cdot\text{h}^{-1}$
- Necesidad continua de transfusión de sangre.

TÓRAX INESTABLE (Figura 6)

El tórax inestable se produce cuando hay dos o más costillas fracturadas en dos o más lugares. Esto se traduce en una sección de la pared del tórax, que es capaz de moverse de forma independiente. El segmento inestable se desplaza hacia el interior y el exterior durante la inspiración y en la espiración respectivamente. El segmento puede ser lateral o anterior en función de la ubicación de las fracturas costales. El tórax inestable puede estar asociado con una lesión pulmonar significativa subyacente a las fracturas.

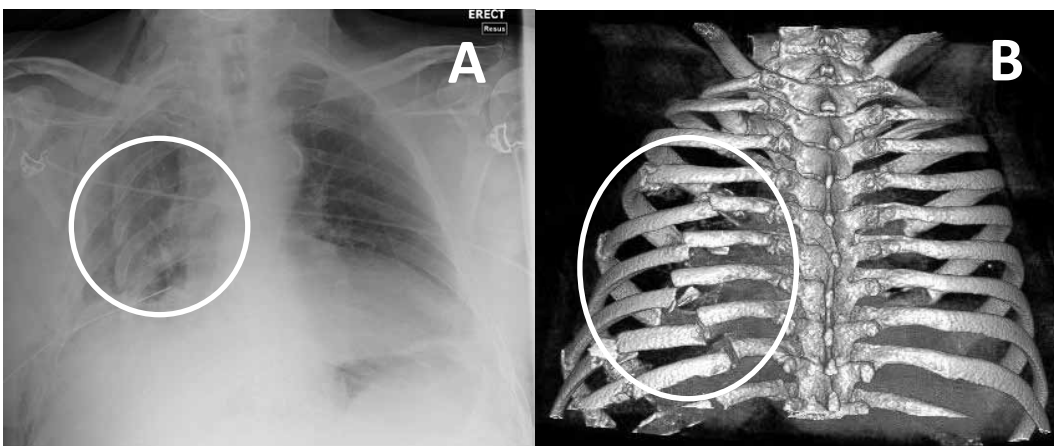


Figura 6. A- Radiografía simple de tórax: tórax inestable que resulta de múltiples fracturas costales desplazadas.

Figura 6. B - Reconstrucción 3D de tomografía computarizada. Dos pacientes diferentes.

Características Clínicas

1. Severo dolor de la pared torácica.
2. Movimiento paradójico de la pared torácica (si el paciente es capaz de limitar el movimiento de la pared torácica por el dolor severo, esto puede no ser obvio).
3. Hipoxia (por ventilación inadecuada o contusión pulmonar subyacente)
4. Crepitación o fracturas costales palpables.
5. Fracturas costales en la radiografía de tórax.

Manejo

1. Alto flujo de oxígeno.
2. Analgesia para permitir una adecuada ventilación. Considerar la inserción de un catéter paravertebral o peridural si hay un equipo experto para ello.
3. Intubación endotraqueal y ventilación con presión positiva intermitente en algunos casos.

TAPONAMIENTO CARDIACO

En trauma esto es la acumulación de sangre en el pericardio. Habitualmente es consecuencia de una herida penetrante izquierda pero también puede ocurrir en un trauma cerrado. Como se acumula sangre los ventrículos no pueden llenarse o contraerse por completo. Esto conduce a inestabilidad hemodinámica y paro cardíaco PEA. La presentación puede ser similar a un neumotórax a tensión del lado izquierdo.

Características Clínicas

1. Ruidos cardíacos débiles
2. Venas del cuello distendidas
3. Hipotensión
4. Paro cardíaco PEA.

Manejo

1. Si se sospecha de taponamiento cardíaco, se puede diagnosticar mediante FAST (ecografía de evaluación centrada en el trauma) o pericardiocentesis.
2. Además, la pericardiocentesis se puede utilizar para tratar el taponamiento cardíaco mediante la aspiración de la sangre desde el saco pericárdico.
3. El tratamiento definitivo es la cirugía cardiorotáica.

CONCLUSIONES

En este artículo se describen cinco lesiones torácicas potencialmente mortales de forma inmediata, que pueden ser identificados en la evaluación primaria. Otras lesiones en el tórax pueden ser diagnosticadas durante una evaluación secundaria, como resultado de un examen ulterior o por imágenes. Éstos incluyen ruptura del diafragma, ruptura esofágica, rotura bronquial y contusión pulmonar.

LECTURA ADICIONAL

1. Advanced Trauma Life Support for Doctors, American College of Surgeons Committee on Trauma, Student Course Manual 7th Edition.
2. Advanced Paediatric Life Support – The Practical Approach 4th Edition, Advanced Life support Group.

RESUMEN

El trauma es una causa importante de muerte en todo el mundo. Este artículo ofrece una visión general de los fundamentos del tratamiento de los pacientes que han sufrido un traumatismo importante. Varias áreas de la práctica han evolucionado en los últimos años, a raíz de la experiencia sobre servicios de fuerzas armadas en zonas de conflicto.

Sello torácico Asherman: tiene un diseño circular y cubre la herida con un sello autoadhesivo con un dispositivo integrado de válvula unidireccional que permite que el aire y la sangre salgan y al mismo tiempo, evita que entren. Figura 7



Figura 7. Sello torácico Asherman.